

·论著·

自身免疫性脑炎临床特征初探

王晓华, 史向松, 潘合跃, 王守勇, 徐建洋

作者单位
淮安市第三人民医院
神经内科
江苏 淮安 223001
收稿日期
2019-03-29
通讯作者
徐建洋
zgjshaxjy@126.
com

摘要 目的:探讨自身免疫性脑炎(AE)的临床特征、治疗及预后。**方法:**对7例AE患者的临床表现、实验室检查、治疗及预后等临床资料进行回顾性分析。**结果:**7例AE患者中,4例为抗N-甲基-D-天冬氨酸受体(NMDAR)脑炎,其中2例伴畸胎瘤;2例为抗富含亮氨酸胶质瘤失活蛋白1(LGI1)脑炎;1例为抗 γ -氨基丁酸B型受体(GABA_BR)脑炎。以精神行为异常(5/7)、癫痫发作(4/7)、意识清晰度下降(4/7)、面-臂肌张力障碍发作(FBDs)(1/7)、近事记忆力下降(2/7)为主要临床表现。2例颅脑MRI检查异常。2例脑脊液(CSF)抗NMDAR抗体阳性,2例CSF抗LGI1抗体阳性,1例CSF抗GABA_BR抗体阳性。2例血清抗NMDAR抗体阳性,1例血清抗GABA_BR抗体阳性。7例经治疗后4例基本恢复,2例遗留癫痫发作(1例伴精神行为异常),复发1例。**结论:**以急性发作的精神行为异常、癫痫发作及FBDs为主要临床表现的患者要警惕AE可能。AE临床治疗以激素、免疫球蛋白及手术(伴有畸胎瘤患者)治疗为主,早期诊疗多数预后良好。**关键词** 自身免疫性脑炎; N-甲基-D-天冬氨酸受体; 富含亮氨酸胶质瘤失活蛋白1; γ -氨基丁酸B型受体
中图分类号 R741;R741.041;R742 **文献标识码** A **DOI** 10.16780/j.cnki.sjssgncj.20190395
本文引用格式:王晓华, 史向松, 潘合跃, 等. 自身免疫性脑炎临床特征初探[J]. 神经损伤与功能重建, 2020, 15(7): 380-383.

Preliminary Study on Clinical Features of Autoimmune Encephalitis WANG Xiao-hua, SHI Xiang-song, PAN He-yue, WANG Shou-yong, XU Jian-yang. Department of Neurology, Huai'an Third People's Hospital, Jiangsu 223001, China

Abstract Objective: To investigate the clinical features, treatment, and prognosis of autoimmune encephalitis (AE). **Methods:** The clinical data, laboratory examination, treatment, and prognosis of 7 patients with AE were retrospectively analyzed. **Results:** Of the 7 AE cases, 4 were anti-N-methyl-D-aspartate receptor (NMDAR) encephalitis, and 2 of these were associated with teratomas; 2 cases were anti-leucine-rich glioma inactivating protein 1 (LGI1) encephalitis; 1 case was anti-gamma-aminobutyric acid type B receptor (GABABR) encephalitis. The main clinical manifestations were abnormal mental behavior (5/7), seizure (4/7), decreased consciousness (4/7), faciobrachial dystonia seizures (1/7), and recent-memory loss (2/7). Brain MRI examination was abnormal in 2 cases. Cerebrospinal fluid AE-related antibody detection found 2 anti-NMDAR antibody positive cases, 2 anti-LGI1 antibody positive cases, and 1 anti-GABABR antibody positive case. Serum AE-related antibody detection revealed 2 anti-NMDAR antibody positive cases and 1 anti-GABABR antibody positive case. After all patients received treatment, 4 patients recovered, 2 exhibited seizures (1 of whom also experienced abnormal mental behavior), and 1 relapsed. **Conclusion:** Patients with acute episodes of mental behavior abnormalities, seizures, and faciobrachial dystonia seizures should be alert to AE. Hormones, immunoglobulins, and surgery (in patients with teratoma) are the main clinical treatments. Early diagnosis and treatment generally produce a good prognosis.

Key words autoimmune encephalitis; N-methyl-D-aspartate receptor; leucine-rich glioma inactivating protein 1; gamma-aminobutyric acid type B receptor

自身免疫性脑炎(autoimmune encephalitis, AE)泛指一类由自身免疫机制介导的脑炎^[1]。首例AE报道于2007年^[2]。AE约占脑炎的10%~20%,以抗N-甲基-D-天冬氨酸受体(N-methyl-D-aspartate receptor, NMDAR)脑炎最常见(约占AE的80%),其次为抗富含亮氨酸胶质瘤失活蛋白1(leucine-rich glioma inactivating protein 1, LGI1)脑炎与抗 γ -氨基丁酸B型受体(gamma-aminobutyric acid type B receptor,

GABA_BR)脑炎等^[3,4]。目前关于AE的报道多为小样本或个案报道。本文对我院收治的7例AE患者的临床资料进行分析,以总结AE的临床特征,提高对该病的认识。

1 资料与方法

1.1 一般资料

收集2016年8月至2018年12月我院神经内科、精神科收治的AE患者7例,诊断标准参考中华医学会神经病学分会2017年《中

国自身免疫性脑炎诊治专家共识》^[1]。

1.2 方法

对7例患者的临床资料进行回顾性分析,包括临床症状、血常规、血液生化、腹部影像学等一般检查,脑脊液(cerebrospinal fluid, CSF)、血清和(或)CSF中AE相关抗体、脑电图和颅脑MRI等专科检查,疗效及预后随访等情况。

2 结果

2.1 一般资料与临床表现

7例患者中,男1例,女6例;年龄12~71岁,平均(40.0±22.6)岁;均急性或亚急性起病;临床症状主要以精神行为异常(5/7)、癫痫发作(4/7)、意识清晰度下降(4/7)、面-臂肌张力障碍发作(faciobrachial dystonia seizures, FBDS)(1/7)、近事记忆力下降(2/7)为主要临床表现;1例患者病前1周有感冒病史;见表1。

2.2 实验室检查

2.2.1 血液一般性检查 白细胞数稍增高3例,肌酸激酶增高2例,血氯降低1例,血钾降低1例,见表1。

2.2.2 CSF、血清或(和)CSF中AE相关抗体检测

CSF常规检查:1例氯稍降低,5例未见异常;CSF AE相关抗体检测:抗NMDAR抗体阳性2例,抗LGII抗体阳性2例;血清AE相关抗体检测:抗NMDAR抗体阳性2例;1例同时行CSF与血清AE相关抗体检测:GABA_BR抗体均阳性,见表1。

2.2.3 腹部影像学检查及头颅MRI、脑电图专科检查

下腹部CT示卵巢畸胎瘤1例,腹部CT示右侧中腹部畸胎瘤1例,余腹部CT未见异常。颅脑MRI检查:双侧颞叶异常信号1例,双侧海马饱满伴信号异常1例,余5例未见明显异常,见图1。脑电图检查:提示慢波明显增多5例,2例未见异常。其中1例抗LGII脑炎患者行24 h视频脑电图(video-electroencephalogram, VEEG)检查时出现30多次发作,表现为右侧面部、右上肢不自主抽动,每次持续3~5 s,发作过程中意识清楚,同步脑电图见机电伪差及慢波活动。

2.3 治疗

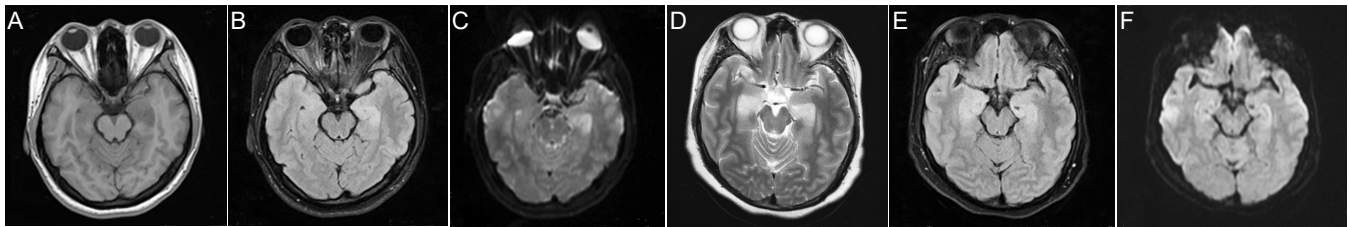
2例畸胎瘤患者转外院行手术治疗;2例仅行激素治疗,3例行激素和免疫球蛋白治疗,同时予抗病毒、抗

表1 7例AE患者临床资料

患者编号	性别	年龄/岁	既往病史	首发症状	癫痫发作
1	女	25	/	精神行为异常、癫痫发作	全身强直阵挛
2	女	21	/	精神行为异常	/
3	女	55	血压增高	精神行为异常	/
4	女	12	/	精神异常、癫痫发作	全身强直阵挛
5	女	71	糖尿病、高血压、腔梗	FBDS	/
6	男	62	/	精神异常、癫痫发作	全身强直阵挛
7	女	34	/	癫痫发作	全身强直阵挛

患者编号	认知功能障碍	精神行为异常	意识水平	其他症状
1	言语错乱	多疑,紧张、烦躁	意识模糊	/
2	近记忆力减退	烦躁不安	意识模糊	病前1周感冒
3	/	易激惹	清晰	/
4	言语错乱	烦躁不安	意识模糊	/
5	/	/	清晰	/
6	言语错乱	烦躁不安	模糊	/
7	近记忆力下降	/	清晰	/

患者编号	血液检查			CSF检查				
	白细胞数/ (10 ⁹ /L)	肌酸激酶/ (U/L)	电解质/ (mmol/L)	AE 相关抗体	压力/ mmH ₂ O	常规 生化	白细胞数/ (10 ⁶ /L)	AE 相关抗体
1	11 ↑	416 ↑	/	NMDAR++	/	/	/	/
2	9.53 ↑	208 ↑	Cl ⁻ 109.8 ↓	/	/	/	/	NMDAR++
3	10.37 ↑	/	/	/	/	/	/	NMDAR++
4	/	/	/	NMDAR+++	/	/	/	/
5	/	/	K ⁺ 3.29 ↓	/	/	氯化物 118mmol/L ↓	/	LGII+
6	2.99 ↓	/	/	/	/	/	/	LGII+
7	/	/	/	GABABR+	/	/	/	GABA _B R+



注:A~C:病例2的头颅MRI提示双侧额叶异常信号;D~F:病例7的头颅MRI提示双侧海马饱满伴信号异常

图1 病例2和病例7的头颅MRI

癫痫药、抗精神病药等对症支持治疗。

2.4 预后

6例完成至少半年随访,1例仅随访1月。4例抗NMDAR脑炎患者中,1例伴妇科畸胎瘤患者经手术治疗后基本恢复如常;1例伴腹部畸胎瘤患者经手术及免疫治疗后病情好转,但病情恢复较慢,起病半年后随访遗留认知功能障碍,起病后1年随访基本恢复如常;余2例不伴畸胎瘤患者中,1例治疗后基本恢复如常,1例复发。2例抗LGI1脑炎患者中,1例恢复如常,1例遗留癫痫发作及精神行为异常。1例抗GABA_BR脑炎患者遗留癫痫发作。

3 讨论

近年来,一系列抗神经元细胞表面或者突触蛋白的自身抗体被陆续发现^[5]。这一大类新型AE与经典的副肿瘤性边缘性脑炎有明显不同^[6],其靶抗原位于神经元细胞表面,主要通过体液免疫机制引起相对可逆的神经元功能障碍,免疫治疗效果良好^[7-9]。AE的诊断需要综合患者的临床表现、脑脊液检查、神经影像学 and 脑电图检查等结果,抗神经元抗体阳性是确诊的主要依据^[1]。

抗NMDAR脑炎多急性起病,儿童、青年多见,女性多于男性,可有发热和头痛等前驱症状,偶尔可以发生于单纯疱疹病毒性脑炎等病毒感染中枢神经系统之后^[10,11],部分女性患者合并卵巢畸胎瘤,主要临床表现为精神行为异常、癫痫发作、近事记忆力下降、意识水平下降/昏迷等^[4]。本研究中确诊的4例抗NMDAR脑炎均为青少年女性,仅1例病前有前驱症状。多呈急性病程,3例病程在半月内,1例病程为2月,临床表现均以精神行为异常起病,2例伴癫痫发作,3例伴意识清晰度下降,影像学检查提示1例伴卵巢畸胎瘤,1例伴腹部畸胎瘤且头颅MRI提示双额叶可见异常信号。伴腹部畸胎瘤的抗NMDAR脑炎患者病情较重,系大学一年级学生,病前1周有感冒病史,后出现精神行为异常,脑脊液常规检查未见明显异常,脑脊液抗NMDAR抗体强阳性,脑电图提示弥漫性慢波增多,在治疗上先后予手术、免疫治疗及对症支持治疗,病情有

所好转,但病情恢复较慢,起病半年后随访仍遗留认知功能障碍,病后1年随访时基本恢复如常,能正常入学。既往报道抗NMDAR脑炎患者伴发畸胎瘤多为卵巢畸胎瘤^[12],很少有文献报道伴腹部畸胎瘤。史向松等^[13]曾报道1例伴腹部畸胎瘤的NMDAR脑炎病例。其余3例抗NMDAR脑炎患者,予手术或免疫治疗后,复发1例,2例恢复如常。从上述几例患者中可见,急性发作的精神异常,伴癫痫发作及意识清晰度下降患者需考虑AE可能,且病前多不伴前驱症状,该类患者需注意腹部、盆腔及妇科影像学筛查,伴头颅MRI异常患者临床症状较重,病情恢复较慢。

有文献报道抗LGI1脑炎发病率为AE患者的12.9%~30.0%,在成年人的发生率仅次于抗NMDAR脑炎^[14]。抗LGI1脑炎的临床表现包括癫痫发作、FBDS、认知障碍、精神行为异常及顽固性低钠血症等,其中FBDS为抗LGI1脑炎的特征性表现^[15,16]。FBDS临床表现为单侧手臂及面部乃至下肢的频繁、短暂的肌张力障碍样不自主动作,其发作时间短暂,一般仅数秒,发作频繁者可达每日数十次;FBDS发作期脑电图异常比例仅占21%~30%,FBDS发作间期可表现为轻度弥漫性慢波或双侧额颞叶慢波,也可完全正常^[17]。FBDS对抗癫痫治疗效果欠佳,免疫治疗为其主要治疗方式^[18]。本研究中2例为LGI1脑炎,1例为老年女性,仅表现为FBDS发作,不伴认知障碍等其他AE常见临床症状,入院前在外院曾予多种抗癫痫药物(包括奥卡西平、丙戊酸钠及托吡酯)治疗,服药后发作未见减少,反而有增加趋势。后在我院住院完善长程VEEG,监测期间出现几十次发作,表现为右侧面部、右上肢不自主抽动,每次持续3~5s,发作过程意识清楚,同步脑电图见肌电伪差及慢波活动,无特异性改变。患者特殊临床发作,符合既往文献报道的FBDS发作^[19],脑脊液抗LGI1抗体阳性,予甲强龙和免疫球蛋白治疗,住院期间发作未见明显减少,出院后随访发作逐渐减少,出院3月后随访时FBDS发作消失。临床表现仅为FBDS患者需考虑抗LGI1脑炎可能,且予免疫治疗后需长期随访观察疗效。另一例为老年男性,临床首发症状为

精神异常,约4月后出现癫痫发作,因精神异常首次在精神科住院治疗,后出现癫痫发作转入我科,后脑脊液检查抗LGII抗体阳性,仅予激素治疗,住院期间精神异常有所好转。出院后3月随访仍伴精神行为异常及癫痫发作。该患者因精神异常首次精神科住院,且临床病程相对较长,出现癫痫发作后查脑脊液抗LGII抗体阳性,因经济原因仅予激素治疗,病情恢复较差。故老年患者首次突发精神异常,需警惕AE可能,及早诊治有望改善预后。

抗GABA_BR脑炎呈急性病程,主要见于中老年,主要症状包括癫痫发作、精神行为异常、近事记忆力下降,严重且难治的癫痫发作是该病主要的特点^[1,20]。本研究中有1例抗GABABR脑炎患者,系青年女性,急性病程,早期仅表现癫痫发作,予左乙拉西坦抗癫痫治疗,脑脊液及血清抗GABA_BR抗体阳性,脑电图提示慢波弥漫性增多,头颅MRI未见异常,建议患者行免疫治疗,患者因药物副作用拒绝治疗。间隔半月后出现记忆力下降、反应迟钝,期间出现数次癫痫发作,患者再次住院治疗,查头颅MRI提示双侧海马饱满伴信号异常,予甲强龙和免疫球蛋白等治疗后病情渐恢复,遗留癫痫发作,长期服用抗癫痫药物。本病例警示:急性出现以癫痫发作为主要临床表现患者,需考虑AE可能,一旦确诊为AE,需及早治疗。

2017年专家共识指出AE的治疗包括免疫治疗、对癫痫发作和精神症状的症状治疗、支持治疗等^[1]。抗NMDAR脑炎患者一经发现卵巢畸胎瘤应尽快予以切除。AE总体预后良好,患者早期接受免疫治疗和非重症患者的预后较好。少数患者的完全康复需要2年以上^[12,21]。本研究7例患者中4例基本恢复如常,其中1例恢复较慢,2例遗留癫痫发作(1例伴精神行为异常),1例出现复发。部分患者随访时间尚短,需继续长期随访以了解患者恢复情况,进一步准确判断预后。本研究总结了7例AE的临床特点、治疗及预后,其中包括近几年比较常见的3种AE,为早期诊治AE提供一定临床参考,但本研究病例尚少,需进一步收集大样本资料进行研究,并做好血液及脑脊液AE相关抗体的筛查。综上所述,急性发作的以精神行为异常、癫痫发作或FBDs为主要临床表现的患者要警惕AE可能,一旦诊断为AE,应及早使用激素、免疫球蛋白治疗,并发肿瘤患者及早行手术治疗。

参考文献

- [1] 中华医学会神经病学分会. 中国自身免疫性脑炎诊治专家共识[J]. 中华神经科杂志, 2017, 50: 91-98.
- [2] Dalmau J, Tuzun E, Wu HY, et al. Paraneoplastic anti-N-Methyl-D-aspartate receptor encephalitis associated with ovarian teratoma[J]. *Ann Neurol*, 2007, 61: 25-36.
- [3] Guan HZ, Ren HT, Cui LY. Autoimmune Encephalitis: An Expanding Frontier of Neuroimmunology[J]. *Chin Med J*, 2016, 129: 1122-1127.
- [4] 任海涛, 崔丽英, 关鸿志, 等. 不明病因脑炎中抗N-甲基-D-天冬氨酸受体脑炎的筛查诊断[J]. *中华神经科杂志*, 2014, 47: 119-122.
- [5] Alexopoulos H, Dalakas MC. Immunology of stiff person syndrome and other GAD-associated neurological disorders[J]. *Expert Rev Clin Immunol*, 2013, 9: 1043-1053.
- [6] Lancaster E, Dalmau J. Neuronal autoantigens—pathogenesis, associated disorders and antibody testing [J]. *Nat Rev Neurol*, 2012, 8: 380-390.
- [7] Graus F, Titulaer MJ, Balu R, et al. A clinical approach to diagnosis of autoimmune encephalitis[J]. *Lancet Neurol*, 2016, 15: 391-404.
- [8] Probst C, Saschenbrecker S, Stoecker W, et al. Anti-neuronal autoantibodies: Current diagnostic challenges [J]. *Mult Scler Relat Disord*, 2014, 3: 303-320.
- [9] Gresa-Arribas N, Planaguma J, Petit-Pedrol M, et al. Human neurexin-3 alpha antibodies associate with encephalitis and alter synapse development[J]. *Neurology*, 2016, 86: 2235-2242.
- [10] Armangue T, Leypoldt F, Malaga I, et al. Herpes simplex virus encephalitis is a trigger of brain autoimmunity[J]. *Ann Neurol*, 2014, 75: 317-323.
- [11] Pruss H, Finke C, Holoe M, et al. N-methyl-D-aspartate receptor antibodies in herpes simplex encephalitis[J]. *Ann Neurol*, 2012, 72: 902-911.
- [12] Huang X, Fan C, Wu J, et al. Clinical analysis on anti-N-methyl-D-aspartate receptor encephalitis cases: Chinese experience [J]. *Int J Clin Exp Med*, 2015, 8: 18927-18935.
- [13] 史向松, 王守勇, 李洪亮, 等. 抗N-甲基-D-天冬氨酸受体脑炎1例报告[J]. *癫痫与神经电生理学杂志*, 2018, 27: 188-189.
- [14] Lancaster E, Martinez-Hernandez E, Dalmau J. Encephalitis and antibodies to synaptic and neuronal cell surface proteins[J]. *Neurology*, 2011, 77: 179-189.
- [15] Irani SR, Gelfand JM, Bettcher BM, et al. Effect of rituximab in patients with leucine-rich, glioma-inactivated 1 antibody-associated encephalopathy [J]. *JAMA Neurol*, 2014, 71: 896-900.
- [16] Park S, Choi H, Cheon GJ, et al. 18F-FDG PET / CT in anti-LGI1 encephalitis: initial and follow-up findings[J]. *Clin Nucl Med*, 2015, 40: 156-158.
- [17] Irani SR, Michell AW, Lang B, et al. Faciobrachial dystonic seizures precede LGI 1 antibody limbic encephalitis[J]. *Ann Neurol*, 2011, 69: 892-900.
- [18] Irani SR, Stagg CJ, Schott JM, et al. Faciobrachial dystonic seizures: the influence of immunotherapy on seizure control and prevention of cognitive impairment in a broadening phenotype[J]. *Brain*, 2013, 136: 3151-3162.
- [19] Li Z, Cui T, Shi W, et al. Clinical analysis of leucine-rich glioma inactivated-1 protein antibody associated with limbic encephalitis onset with seizures[J]. *Medicine*, 2016, 95: e4244.
- [20] 林婧, 李悦, 卜碧涛. 自身免疫性脑炎17例临床特点分析[J]. *神经损伤与功能重建杂志*, 2017, 12: 212-214.
- [21] Titulaer MJ, McCracken L, Gabilondo I, et al. Treatment and prognostic factors for long-term outcome in patients with anti-NMDA receptor encephalitis: an observational cohort study[J]. *Lancet Neurol*, 2013, 12: 157-165.

(本文编辑:王晶)